

基于光学相干断层技术的妊娠期高血压疾病对胎盘绒毛的影响研究

叶莉丽¹, 梅 劼^{1,2}

1. 西南医科大学附属医院妇产科, 四川 泸州 646000; 2. 四川省医学科学院·四川省人民医院(电子科技大学附属医院)妇产科, 四川 成都 610072

【摘要】 目的 探讨利用光学相干断层三维成像技术研究妊娠期高血压疾病对胎盘绒毛形态的影响。方法 选取自 2021 年 8 月至 2024 年 2 月于四川省人民医院住院分娩的患者, 根据纳排标准分别纳入妊娠期高血压组、子痫前期组、妊娠合并慢性高血压组、慢性高血压合并子痫前期组和正常妊娠组各 4 例。使用光学相干断层三维成像技术测量胎盘绒毛的数据; 使用 SPSS 分析胎盘绒毛数据的差异。结果 通过光学相干断层成像技术展示了胎盘绒毛的三维形态学结构, 妊娠合并慢性高血压组及慢性高血压合并子痫前期组中间绒毛直径较正常妊娠组粗大 ($P < 0.05$), 妊娠期高血压组及子痫前期组的中间绒毛直径、终末绒毛直径及终末绒毛长度较正常妊娠组细小 ($P < 0.05$), 四组高血压疾病的胎盘绒毛分支数量均少于正常妊娠组 ($P < 0.05$)。结论 光学相干断层成像技术在观察不同妊娠期高血压疾病对胎盘绒毛形态的影响方面具有价值意义。

【关键词】 妊娠期高血压疾病; 光学相干断层扫描; 胎盘绒毛

【中图分类号】 R71

【文献标志码】 A

【文章编号】 1672-6170(2025)02-0066-05

Study on the impact of pregnancy-induced hypertension on placental villi based on optical coherence tomography technology YE Li-li¹, MEI Jie^{1,2} 1. Department of Obstetrics and Gynecology, Affiliated Hospital of Southwest Medical University, Luzhou 646000, China; 2. Department of Obstetrics and Gynecology, Sichuan Academy of Medical Sciences & Sichuan Provincial People's Hospital (Affiliated Hospital of University of Electronic Science and Technology of China), Chengdu 610072, China

【Corresponding author】 MEI Jie

【Abstract】 **Objective** To investigate the effect of hypertensive disorder of pregnancy on placental villus morphology by optical coherence tomography (OCT). **Methods** Patients who were hospitalized and delivered in our hospital from August 2021 to February 2024 were selected. They were divided into a gestational hypertension group, a preeclampsia group, a chronic hypertension group, a chronic hypertension with superimposed preeclampsia group and a non hypertension group according to the admission and exclusion criteria. The data of placental villi were measured by OCT. SPSS was used to analyze the differences of placental villi data. **Results** The three-dimensional morphological structure of placental villi was displayed by OCT technology. The diameter of intermediate villi in the pregnancy complicated with chronic hypertension and the chronic hypertension with superimposed preeclampsia group was larger than that in the non hypertension group ($P < 0.05$). The diameter of intermediate villi, the diameter of terminal villi and the length of terminal villi in the gestational hypertension and preeclampsia groups were smaller than that in the non hypertension group ($P < 0.05$). The number of branches of placental villi in the four groups of hypertensive disorder of pregnancy were less than that in the non hypertension group ($P < 0.05$). **Conclusion** OCT is of great value in observing the effect of different hypertensive disorders of pregnancy on the morphology of placental villi.

【Key words】 Hypertensive disorders of pregnancy; Optical coherence tomography; Placental villi

妊娠期高血压疾病 (hypertensive disorder of pregnancy, HDP) 是妊娠期常见合并症, 全球发病率达 10%, 中国的平均发病率约 7.6%, 是导致孕产妇和胎儿围产期死亡的主要原因之一。目前, HDP 可被概括分为五大类: 妊娠期高血压 (gestational hypertension, GH)、子痫前期 (pre-eclampsia, PE)、子痫、妊娠合并慢性高血压 (chronic hypertension, CH)、慢性高血压并发子痫前期 (chronic hypertension with superimposed pre-eclampsia, CH&PE)。HDP 可引起母体多器官功能损害, 增加胎儿生长受限、胎盘早剥、早产和死胎的风险, 严重

者可导致孕产妇死亡。HDP 病因未完全明确, 可能与氧化应激、遗传易感性、免疫适应不良、血管内皮细胞损伤及胎盘缺血缺氧等因素有关^[1]。

胎盘是胎儿生长发育的关键, 其绒毛树通过绒毛形成和血管生成进行物质交换。绒毛可根据其直径大小、结构以及在绒毛树中的位置分为干绒毛、中间绒毛和终末绒毛, 其中终末绒毛含有丰富的毛细血管, 是母儿间物质交换的主要场所^[2]。绒毛树作为母体和胎儿血液间的桥梁, 保障胎儿正常生长发育。研究胎盘绒毛形态变化可能有助于妊娠期高血压疾病病因的研究。目前常用的胎盘绒毛的研究方法包括组织学切片、扫描电镜、共聚焦显微镜和微 CT 等, 但这些方法存在局限性, 难以完整展现绒毛三维结构。

【基金项目】 四川省科技厅重点研发项目 (编号: 2023YFS0039, 2023MS610)

【通讯作者】 梅 劼

光学相干断层成像技术(optical coherence tomography, OCT)是一种类似于超声成像的生物医学成像技术,它利用后向散射近红外光的低相干干涉获得深度方向的相干信息,通过层析扫描可得到成像对象的三维结构信息。因其高分辨率、非侵入、无损检测等特性,已被广泛应用于医疗成像,如心血管科、眼科、皮肤科等科室。已有研究报道通过 OCT 成像成功获取人胎盘的 3D 形态学特征^[3,4]。本研究采用高分辨率 OCT 对正常及病理状态下的胎盘绒毛进行三维成像,探讨妊娠期高血压疾病对绒毛形态的影响。

1 资料与方法

1.1 一般资料 选取自 2021 年 8 月至 2024 年 2 月四川省人民医院住院分娩的患者,纳入标准:①参照《妊娠期高血压疾病诊治指南(2020)》^[5];②对研究知情并自愿在同意书上签字;③单胎妊娠;④患者知情同意。排除标准:①胎儿结构畸形、胎儿染色体异常;②孕妇合并如心、肝、肾、脑、肺等其他器官方面的基础性疾病;③孕妇 BMI ≥ 28 kg/m²;④孕妇有吸烟、酗酒、药物成瘾或精神相关性疾病史;⑤孕妇患有传染性疾病;⑥缺少重要的诊疗数据。根据纳排标准共纳入 20 例, GH 组 4 例、PE 组 4 例、CH 组 4 例、CH&PE 组 4 例及正常妊娠(no hypertension, NH)组 4 例。收集入组孕妇的一般临床信息,包括:年龄、孕产史、收缩压、舒张压、是否使用降压药物、新生儿出生体重、身长以及是否转入新生儿重症监护室(NICU)等。本研究通过电子科技大学医学伦理委员会审查。

1.2 方法

1.2.1 使用光学相干断层成像平台 本研究所使用的谱域光学相干断层成像(spectral-domain OCT, SD-OCT)平台(由光电科学与工程学院提供),成像曝光时间为 25.0 μ s,每次扫描的 A 扫描数和 B 扫描数均为 800。系统的轴向和横向分辨率分别为 1.

68 μ m 和 5.1 μ m,灵敏度约为 102 dB。SD-OCT 在胎盘组织中的最大测量深度范围约为 1.2 mm。在使用光谱域 OCT 系统获得胎盘绒毛的初步图像后,我们使用图像处理软件 Image J 对获得的图像进行缩放操作,以获得最真实的绒毛树的三维结构。

1.2.2 样本收集 从胎盘母体胎盘表面随机获得胎盘组织,至少选择均匀分布的四个不同的区域。将所有新鲜胎盘标本浸泡在 0.9% 生理盐水中,置于 OCT 仪器上进行三维成像。每个胎盘随机获得至少 4 个样本,每个样本至少进行 20 次 3D 成像,因此,从每个胎盘样本中获得 80 多个绒毛树区域进行成像和分析。

1.2.3 绒毛参数的定量分析 通过 SD-OCT 联合 Image J,我们获取了胎盘绒毛的直径、长度和分支的三维树结构形态学参数,包括中间绒毛和末端绒毛的直径、末端绒毛的长度和绒毛分支的数量,并从一个三维图像数据集中均匀选择的 6 个胎盘绒毛树区域的形态参数进行定量分析。在不同的三帧中测量末端绒毛的直径和长度,并取平均值,以获得准确的测量结果。

1.3 统计学方法 应用 SPSS 26.0 统计学软件分析数据。计量资料以均数 \pm 标准差表示,组间比较采用 *t* 检验或方差分析;计数资料用例数(%)表示,组间比较采用 χ^2 检验。 $P < 0.05$ 为差异有统计学意义。

2 结果

2.1 五组一般临床资料比较 五组患者的临床特征信息见表 1,各组在产妇年龄、分娩孕周、胎次方面差异无统计学意义($P > 0.05$)。GH 组产妇的年龄小于 CH 组($P < 0.05$),NH 组母亲的分娩孕周多于 CH 组($P < 0.05$);新生儿结局参数[即出生体重、出生身高和新生儿重症监护室(NICU)入院率]在不同研究组之间差异无统计学意义($P > 0.05$)。

表 1 五组孕产妇和新生儿一般资料比较

组别	年龄(岁)	分娩孕周(天)	新生儿体重(g)	身长(cm)	NICU [n(%)]	服用降压药 [n(%)]	胎次(次)
NH 组(n=4)	35.5 \pm 6.45	278 \pm 1.63	3607.5 \pm 358.83	51.5 \pm 2.52	0 (0)	0 (0)	1.5 \pm 0.58
GH 组(n=4)	30.75 \pm 2.06	272.5 \pm 4.12	3232.5 \pm 271.95	49 \pm 0.82	0 (0)	0 (0)	1 \pm 0
PE 组(n=4)	31.75 \pm 5.12	263 \pm 10.13	2850 \pm 684.58	49.25 \pm 3.3	0 (0)	1 (25)	1 \pm 0
CH 组(n=4)	36.5 \pm 2.52	258.25 \pm 7.5	3062.5 \pm 416.44	49.5 \pm 2.38	0 (0)	4 (100)	1.25 \pm 0.5
CH&PE 组(n=4)	30 \pm 5.66	259.25 \pm 12.58	2931.25 \pm 677.7	49.75 \pm 2.22	0 (0)	4 (100)	1.25 \pm 0.5

2.2 胎盘绒毛 OCT 图像 使用 SD-OCT 对妊娠期高血压胎盘绒毛进行三维成像,分别获得对 GH、PE、CH、CH&PE 四种不同类型的妊娠期高血压疾

病和健康孕妇的胎盘绒毛树三维图像。通过胎盘绒毛的 OCT 三维成像,可以直观观察到妊娠期高血压疾病胎盘的中间绒毛、终末绒毛以及终末绒毛分

叉的形态学特征。同时,利用测量工具测定了胎盘绒毛的直径和长度的参数。正常胎盘绒毛密集且分支丰富,如图 1a 所示;GH 胎盘绒毛直径小、长度短、分支少,见图 1b;PE 胎盘绒毛与 GH 胎盘绒毛

形态基本相似,见图 1c。CH 胎盘绒毛直径较大,长度长,但分支少,见图 1d;CH&PE 胎盘绒毛粗大,分支少且分布稀疏,见图 1e。




图 1 胎盘绒毛的 OCT 三维立体图像 a:正常胎盘绒毛,形成短、圆、葡萄状的终末绒毛;b:GH 胎盘绒毛,绒毛直径较细小,绒毛长度较短,分支较少;c:PE 胎盘绒毛绒毛直径较细小,绒毛长度较短,分支较少;d:CH 胎盘绒毛中中间绒毛及终末绒毛直径较粗大且终末绒毛长度较长;e:CH&PE 胎盘绒毛,中间绒毛及终末绒毛粗大,分叉少。胎盘绒毛树的干绒毛(蓝色箭头)、中间绒毛(黄色箭头)和终末绒毛(橙色箭头)

2.3 胎盘绒毛参数分析 四种类型 HDP 胎盘绒毛的中间绒毛直径、终末绒毛直径、终末绒毛长度和终末绒毛分支数与 NH 胎盘比较,差异有统计学意义($P < 0.05$)。CH 组的中间绒毛直径参数最大,CH&PE 组的中间绒毛直径次之,CH&PE 组的终末绒毛直径、终末绒毛长度参数最大,NH 组的终末绒毛分支最多。GH、PE 组的中间绒毛直径明显小于

NH 组($P < 0.05$),GH、PE、CH 组的终末绒毛直径、终末绒毛长度明显小于 NH 组($P < 0.05$)。此外,NH 组的终末绒毛分支数大于 GH、PE、CH、CH&PE 组($P < 0.05$)。见表 2。四种 HDP 和健康正常妊娠的胎盘样本中胎盘绒毛的参数绘制了箱型图,见图 2。

表 2 胎盘绒毛参数的测量结果及比较

组别	中间绒毛直径(μm)	终末绒毛直径(μm)	终末绒毛长度(μm)	分叉数
NH 组($n=24$)	85.14 ± 5.16	65.51 ± 2.1	81.16 ± 7.62	8.42 ± 1.67
GH 组($n=24$)	$69.03 \pm 4.97^*$	$57.33 \pm 4.14^*$	$65.38 \pm 8.22^*$	$3.62 \pm 1.13^*$
PE 组($n=24$)	$70.79 \pm 6.47^*$	$59 \pm 5.68^*$	$68.76 \pm 4.37^*$	$3.62 \pm 1.17^*$
CH 组($n=24$)	$90.9 \pm 7.53^*$	$61.26 \pm 6.84^*$	$70.47 \pm 5.58^*$	$4.58 \pm 1.21^*$
CH&PE 组($n=24$)	$90.84 \pm 5.99^*$	$68.41 \pm 3.08^*$	$82.35 \pm 6.76^*$	$5.08 \pm 0.78^*$

* 与 NH 比较, $P < 0.05$

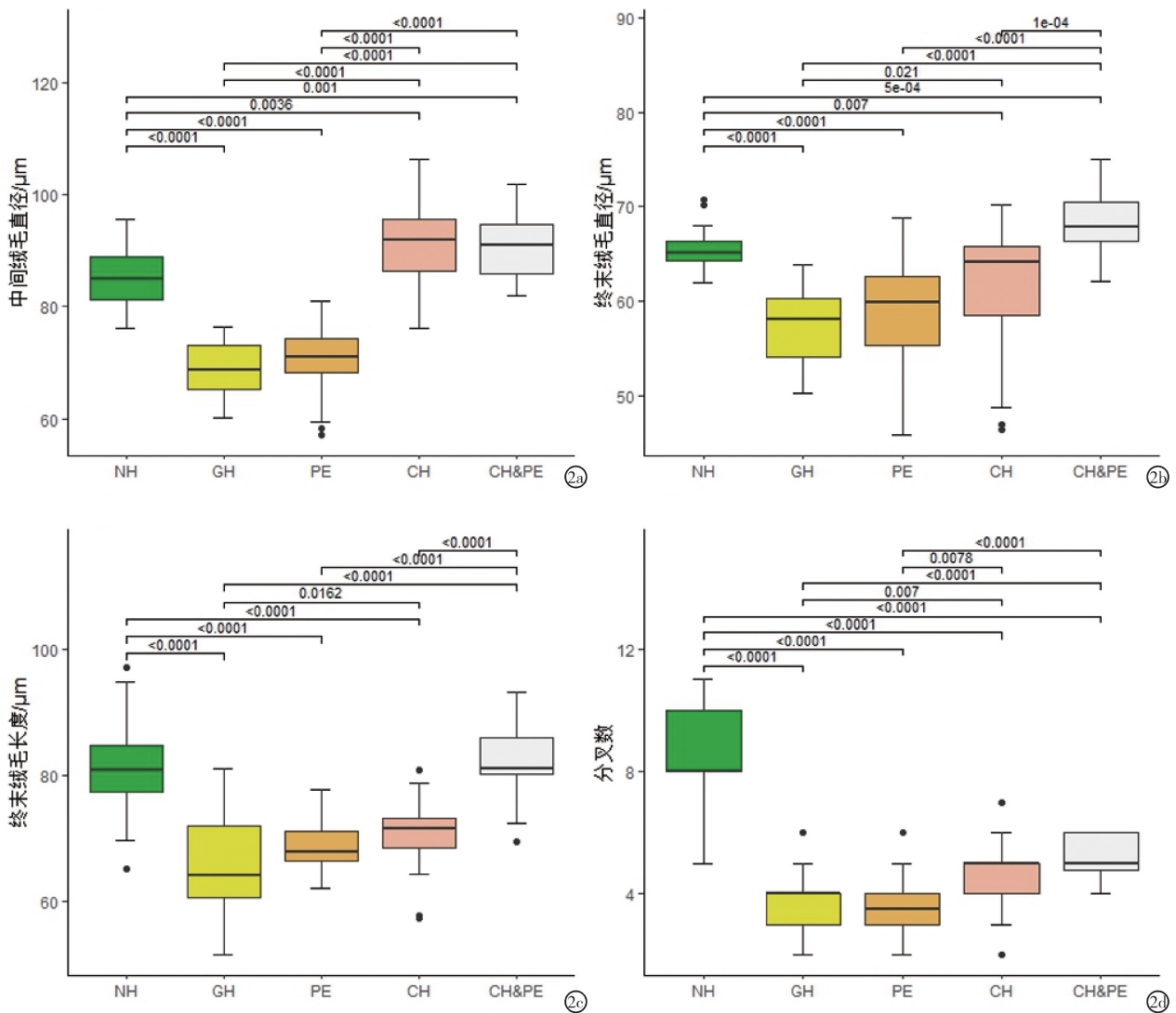


图2 四种HDP和健康NH胎盘绒毛形态参数箱形图 a:四种HDP类型与健康NH胎盘中中间绒毛直径的比较;b:四种HDP类型与健康NH胎盘中终末绒毛直径的比较;c:四种HDP类型与健康NH胎盘中终末绒毛长度的比较;d:四种HDP类型与健康NH胎盘绒毛分支数的比较

3 讨论

HDP是妊娠与血压升高并存的一组疾病,包括GH、PE、子痫,以及CH和CH&PE,是产科常见疾患,可对孕妇多个器官造成损害和胎儿结局异常,造成严重的母体和胎儿并发症,甚至死亡。HDP不同类型对胎盘绒毛发育的病理生理机制不尽相同。

GH的病理生理过程主要涉及两个层面:首先,GH引起母体小动脉痉挛,减少胎盘绒毛的血液供应,影响其物质交换能力;其次,氧化应激的增加导致活性氧(ROS)对绒毛细胞结构的损害,进而影响血管重塑和营养物质转运,减少胎儿营养供应。而PE病理生理变化则表现为血管内皮损伤和免疫耐受失衡^[6],内皮细胞损伤导致血管活性物质失衡,促进血栓形成,减少绒毛血液供应;同时,母体对胎儿的免疫耐受异常,可能通过过度激活的NK细胞

和细胞因子的释放损伤绒毛细胞,并影响滋养细胞的侵袭能力,进一步干扰胎盘血流灌注。

CH患者在怀孕前已有血管壁的病变,如血管增厚和弹性下降,这些病变在孕期继续影响子宫螺旋动脉和胎盘绒毛内的血管,导致血管内径缩小和血流阻力增加,从而减少胎盘绒毛的血液供应^[7]。其次,血管内皮功能障碍导致内皮细胞活性物质分泌失衡^[8],导致血管持续收缩,影响胎盘绒毛的血流。再者,心排量减少导致分配给子宫胎盘循环的血流量不足,特别是在孕期心脏后负荷增加的情况下,心排血量的不足和胎盘血流再分布异常会进一步限制胎盘绒毛的血液供应。

CH时由于母体全身血流动力学的改变,胎盘内的血流会发生再分布。可能会出现部分区域的胎盘绒毛血流过度灌注,而另一部分区域血流灌注

不足的情况。这种血流再分布异常会导致胎盘绒毛功能的不均衡。血流过度灌注区域可能会面临过高的压力,容易造成血管内皮损伤;而血流灌注不足区域则无法满足胎儿生长发育所需的物质交换,影响胎儿的营养供应和氧气摄取。

本研究发现,NH 组与四组高血压组相比,正常妊娠的胎盘中间绒毛及终末绒毛发育良好,可见形态良好的短葡萄状终末绒毛,绒毛分支密集。与正常妊娠胎盘绒毛相比,孕后发生的高血压,包括 GH 与 PE 两组,其胎盘中间绒毛直径、终末绒毛直径、终末绒毛长度及绒毛分叉数均较小,绒毛发育不良,形态学欠佳。这与 Jacobs^[9]的研究结果相似,这可能是由于妊娠早期胎盘血管重构不足、血管内皮损伤和氧化应激反应等病理机制有关,导致胎盘血液供应不足,从而影响了绒毛的正常发育,减少了母儿间物质交换面积。孕前合并的高血压包括 CH 及 CH&PE 两组,其绒毛分叉数与孕后高血压两组的绒毛分叉数相似,均较正常妊娠组少,但 CH&PE 中间绒毛直径、终末绒毛直径及终末绒毛长度均较 NH 组大,这与 Bargunam^[10]的研究结果相似,考虑慢性高血压患者长期受血流动力学影响,其使用降压药可能影响子宫血管化,导致胎盘绒毛形态发生变化。这些结果表明 HDP 会影响绒毛形态改变,绒毛发育不良,使母儿间物质交换障碍,胎儿一定程度上缺血缺氧,影响胎儿正常生长发育。本研究揭示了 HDP 与正常妊娠胎盘绒毛形态上的不同,为探索 HDP 的发病机制提供了重要的基础资料。

利用 OCT 技术进行医疗成像和诊断的相关研究在近几年也迅速发展。本研究中使用高分辨率 OCT 对 HDP 妇女的胎盘绒毛进行三维成像,分析不同类型疾病对胎盘绒毛形态的影响,以及绒毛形态对母儿物质交换效率和胎儿生长发育的影响,其成像结果实现了胎盘绒毛三维结构可视化。未来,我们可使用成像倍数更高的 OCT 平台,研究胎盘绒毛更细微的结构,实现无创、实时、三维成像,为揭示 HDP 提供新的研究手段和思路。本研究也存在很多局限性,现阶段对胎盘绒毛参数的测量依赖于人工,故存在一定的测量差异。由于数据收集过程中无子痫患者,故本研究未纳入子痫组数据。实验组纳入病例组人数较少,数据可能存在偏差,后期会

纳入更多的患者数进行研究。

综上,本研究通过 OCT 技术分析了四组胎盘绒毛形态学变化的原因。OCT 技术对胎盘绒毛的三维成像为我们提供了对 HDP 影响胎盘绒毛形态的深入和直观认识,揭示了这些形态变化对母婴潜在的不同影响,对于探究 HDP 胎盘绒毛的病理机制及其生理过程具有一定价值。

【参考文献】

- [1] Deer E, Herrock O, Campbell N, et al. The role of immune cells and mediators in preeclampsia[J]. *Nature Reviews Nephrology*, 2023,19(4):257-270.
- [2] Wheeler ML, Oyen ML. Bioengineering Approaches for Placental Research[J]. *Annals Of Biomedical Engineering*, 2021, 49(8):1805-1818.
- [3] Ni G, Zhong J, Gao X, et al. Three-dimensional morphological revealing of human placental villi with common obstetric complications via optical coherence tomography[J]. *Bioengineering & Translational Medicine*, 2023,8(1):e10372.
- [4] Gao X, Qin X, Pei S, et al. Multi-type maternal diabetes mellitus affects human placental villous geometric morphology: A three-dimensional imaging study[J]. *Placenta*, 2024, 155:70-77.
- [5] 杨孜,张为远. 妊娠期高血压疾病诊治指南(2020)[J]. *中华妇产科杂志*, 2020,55(4):227-238.
- [6] Varghese B, Babu S, Jala A, et al. Integrative Placental Multi-Omics Analysis Reveals Perturbed Pathways and Potential Prognostic Biomarkers in Gestational Hypertension[J]. *Archives of Medical Research*, 2024, 55(1):102909.
- [7] Fraser A, Catov JM. Placental syndromes and long-term risk of hypertension[J]. *Journal Of Human Hypertension*, 2023, 37(8):671-674.
- [8] Cohen Y, Gutvirtz G, Avnon T, Sheiner E. Chronic Hypertension in Pregnancy and Placenta-Mediated Complications Regardless of Preeclampsia[J]. *Journal Of Clinical Medicine*, 2024, 13(4):1111.
- [9] Jacobs A, Al-Juboori SI, Dobrinskikh E, et al. Placental differences between severe fetal growth restriction and hypertensive disorders of pregnancy requiring early preterm delivery: morphometric analysis of the villous tree supported by artificial intelligence[J]. *American Journal of Obstetrics and Gynecology*, 2024, 231(5):552. e1-552. e13.
- [10] Bargunam P, Jigalur P, Reddy P. Proportionality of Clinical Outcome and Placental Changes to the Increasing Severity of Maternal Hypertension- An Observational Study[J]. *Turkish Journal of Pathology*, 2023,39(1):1-8.

(收稿日期:2024-10-18;修回日期:2024-11-01)

(本文编辑:彭羽)